Auszug aus dem

International Journal of Cancer

Volume 122, Issue 10, Date: 15 May 2008

Pages: 2360-2367



Cancer Therapy

Treatment with ozone/oxygen-pneumoperitoneum results in complete remission of rabbit squamous cell carcinomas

Dr. Siegfried Schulz
Philipps-Universität Marburg

in Zusammenarbeit mit

HAB HERRMANN

HERRMANN Apparatebau GmbH

Deutsche Übersetzung

Präklinische Studie
über die
Behandlung von bösartigen Tumoren

Ozon/Sauerstoff-Pneumoperitoneum heilt letale, squamöse Zellkarzinome

Dr. Siegfried Schulz
Philipps-Universität Marburg

in Zusammenarbeit mit

HERRMANN Apparatebau GmbH

Ozon/Sauerstoff-Pneumoperitoneum heilt letale, squamöse Zellkarzinome

Siegfried Schulz[1], Ulrich Häussler[2], Anja A. Dünne[2], Robert Mandic[2], Eivazi Behfar[2], Johannes T. Heverhagen[3], Jochen A. Werner[2], Eberhard Weihe[4], Michael Bette[4]

[1]Veterinäre Dienste und Labortiermedizin, [2]Abteilung für Otolaryngologie, Kopf- und Halschirurgie, [3]Abteilung für Diagnostische Radiologie, Universitätsklinikum, [4]Anatomie und Zellbiologie, Philipps-Universität Marburg, Marburg, Deutschland

Einführender Paragraph (200)

Squamöse Zellkarzinome in der Haut sind eine Gruppe metastasierender Tumore mit einer hohen Sterblichkeitsrate. Hier verwendeten wir das hochgradig aggressive und bis zu 100% letale VX2-Karzinomzellmodel des Weißen Neuseeländer-Kaninchens (WN)[1-3], um zu untersuchen, ob Ozon, das nachgewiesenermaßen das Wachstum menschlicher Krebszellen *in vitro*[4] hemmt, auch *in vivo* eine antitumoröse Wirkung zeigt. Die therapeutische Insufflation eines medizinischen O_3/O_2-Gasgemischs in das Peritoneum in einem fortgeschrittenen Stadium der Tumorentwicklung führte sowohl zu einer erhöhten Überlebensrate (10/14 Kaninchen) als auch zu einer vollständigen Rückgangsrate des Tumors (6/14) ohne Auftreten lokaler und entfernter Lungenmetastasen. Lediglich 3/14 der scheinbehandelten Tiere überlebten und eines dieser Tiere zeigte einen spontanen Rückgang. Alle toten Kaninchen wiesen lokale und entfernte Lungenmetastasen auf. Tiere mit einer O_3/O_2-induzierten Tumorvernichtung tolerierten die Reimplantation der VX2-Tumorzellsuspension. Die Immunsuppression durch eine kombinatorische systematische Behandlung mit Dexamethason und Cyclosporin A verursachte mit Bezug auf die Reimplantation des Tumors einen Toleranzbruch mit letalem Ausgang. Dies legt eine antitumoröse Wirkung des O_3/O_2 nahe, die durch eine verbesserte Immunüberwachung bedingt wurde. Diese neue, kostengünstige und in der Handhabung einfache Therapie könnte eine enorme Auswirkung auf die Erfolgsrate der Krebsbehandlung bei Patienten haben.

Der Haupttext (mit Ausnahme der Zusammenfassung, der Verfahren, Quellenangaben und Abbildungslegenden) umfasst maximal 1500 Wörter sowie 4 anzeigende Elemente Zahlen und/oder Tabellen)

Text (1500, aktuell 1700)

Squamöse Zellkarzinome in der Haut, wie zum Beispiel menschliche squamöse Zellkarzinome des Kopf- und Halsbereiches (human squamous cell carcinomas of the head and neck region (HNSCC)) metastasieren für gewöhnlich und zeigen sowohl in Menschen als auch in Tieren eine hohe Sterblichkeitsrate. Als akzeptiertes Tiermodell zur Untersuchung der Progredienz und Metastasierung von HNSCC[5] wurde das hochgradig aggressive und letale VX2-Karzinomzellmodel des WN verwendet [1-3]. Dieses Model scheint für die Entwicklung neuer therapeutischer Ansätze geeignet, da sowohl die HNSCC-Karzinome als auch das VX2-Karzinom ein ähnliches Wachstum aufweisen und zur Metastasierung neigen, was zu Lymphknoten im Frühstadium und darauf folgenden entfernten Metastasen führt[3,6].

Die Verbesserung der Fähigkeit eines Organismus' zur Immunüberwachung ist eine weitreichend bekannte Strategie und wird derzeit auch als Konzept im Bereich der Krebsimmuntherapie verwendet[7]. Für die Behandlung und Heilung verschiedener Krebsarten besteht ein wachsendes Interesse an Immunmodulatoren oder Stoffen, die die Immunantwort hochregulieren[8]. Um die Immunantwort des Wirts auf Krebszellen zu erhöhen, werden derzeit Therapien, die rekombinante Zytokine, die Immunisierung mittels dendritischer Zellen oder die Impfung von Tumorantigenen umfassen, sowie die auf T-Zellen basierende Immuntherapie untersucht und mittels klinischer Studien getestet.

Ozon ist ein Gas, dessen komplexe Auswirkungen auf die freien Radikale sowohl von Menschen und Tieren bekannt sind und in Bezug auf das man kürzlich herausgefunden hat, dass es endogen von Granulozyten[10] produziert wird. Der Nachweis der durch Antikörper katalysierten Ozonbildung bei der bakteriellen Tötung[11] sowie die positive Wirkung von O_3/O_2-Pneumoperitoneum auf die durch eine Vielzahl von Mikroben verursachte, letale Sepsis legen einen immunologischen Abwehrmechanismus sowohl des endogen produzierten als auch den exogen verabreichten Ozons nahe. Frühe *in vitro*-Studien, die das Ozon und die ozonisierte Luft as radiometrisches Gas[13,14] beschreiben, das selektiv das Wachstum isolierter, menschlicher Krebszellen, wie zum Beispiel Alveolarzellenkarzinome, Gebärmutterkarzinome, Brustkarzinome und endometrische Karzinome, hemmen kann, unterstützen die vorteilhaften Wirkungen des Ozons im Bereich der Krebsabwehr.

Dies veranlasste uns dazu, die Hypothese aufzustellen, dass die intraperitoneale (i.p.) Applikation eines medizinischen O_3/O_2-Gasgemischs die körpereigene, antitumoröse Immunüberwachung stimulieren könnte. Zur Überprüfung dieser Hypothese unterzogen wir 28 WN einer unilateralen Inokulation mit der VX2-Tumorzellsuspension in die Subkutis des rechten Ohrs. Alle 28 Tiere entwickelten einen soliden VX2-Tumor an der Inokulationsstelle. Am Tag 14 post inoculationem (p. inoc.), als die Tumore eine durchschnittliche Größe von 6639,8 mm^3 ± 702,2 mm^3 erreicht hatten, wurden die Kaninchen willkürlich in zwei Gruppen mit einer Anzahl n von jeweils 14 (n =14) aufgeteilt. Die Gruppe, die die i.p. Insufflation des O_3/O_2-Gasgemischs über einen Zeitraum von fünf Tagen in Folge erhielt, zeigte eine Überlebensrate von 78,57% (**Abb. 1**). Die Überlebenswahrscheinlichkeit, die für beide Versuchsgruppen unter Verwendung des Logrank-Tests errechnet wurde, zeigte einen bedeutenden Anstieg

für die mit O_3/O_2 behandelte Gruppe im Vergleich zur scheinbehandelten Gruppe (21,43%) (**Abb. 1**).

Gemäß dem endgültigen, biologischen Ergebnis am Ende des 90-tätigen Beobachtungszeitraumes teilten wir die mit O_3/O_2 behandelte Gruppe in die folgenden Untergruppen auf: O_3/O_2 tot (Tiere, die entweder starben oder eingeschläfert wurden; n = 4), O_3/O_2 Überlebende (Tiere, die den Tag 90 überlebten, jedoch einen soliden, aurikulären Tumor haben; n = 4) und O_3/O_2 geheilt (Tiere ohne einen sichtbaren, aurikulären Tumor; n = 6). Analog wurde die Gruppe der scheinbehandelten Kaninchen in die Gruppen ‚schein tot' (n = 11) und ‚schein Überlebende' (n = 3) unterteilt. Am Tag 14 konnte zwischen den fünf Gruppen kein statistisch bedeutender Unterschied mit Bezug auf die durchschnittliche Tumorgröße festgestellt werden (**Abb. 2a**). In der Gruppe O_3/O_2 geheilt blieb die Größe des aurikulären Tumors seit Ende der an Tag 19 p.inoc. durchgeführten therapeutischen Behandlung stabil, wohingegen in allen anderen Gruppen eine progressive Zunahme des Tumorvolumens beobachtet werden konnte (**Abb. 2a,b**). Am Tag 30 nahm die durchschnittliche Tumorgröße innerhalb der Gruppe O_3/O_2 geheilt bedeutend ab ($p < 0.05$) verglichen mit der Größe, die der Tumor am Tag 19 hatte, und die Tumore verschwanden bis zum Tag 42 vollständig (**Abb. 2a**). In allen anderen Gruppen nahm die Größe des Primärtumors mit der Zeit zu, wenn auch mit unterschiedlichen Wachstumsraten (**Abb. 2a,b**). Die bis zum Tag 42 durchgeführte Trendlinienanalyse der Tumorentwicklung zeigte eine kontinuierliche Zunahme des Tumorvolumens sowohl bei allen scheinbehandelten als auch bei allen mit O_3/O_2 behandelten Tieren, die einem Tumor erlagen (**Abb. 2b**). Die Abnahme des Tumorvolumens bei scheinbehandelten Tieren um den Tag 30 p.inoc. herum (**Abb. 2a**) war auf den Verlust der nekrotischen Tumorschicht, der wiederum zu einer vorübergehenden Abnahme der Tumorhöhe führte, zurückzuführen. **Abbildung 2c** zeigt eine repräsentative Sequenz von Bildern, die die Progredienz/den Rückgang des Primärtumors, die in der Gruppe O_3/O_2 geheilt und in der Gruppe schein tot induziert wurden, darstellen.

Um zu analysieren, ob die O_3/O_2-Therapie auch zu einem Rückgang und / oder einer Prävention entfernter Lungenmetastasen im Thorax führte, was für eine fortgeschrittene VX2-Tumorerkrankung in Kaninchen[6,16] charakteristisch ist, scannten wir am Tag 21 p.inoc. den gesamten Thorax der tumortragenden Kaninchen sowie der Kaninchen, die sich von dem primären, aurikulären Tumor erholt hatten. Mit Hilfe der Computertomographie (CT) fanden wir heraus, dass die tumortragenden Kaninchen, die keine O_3/O_2-Therapie erhalten hatten, am Tag 21 p.inoc. keine sichtbaren Lungenmetastasen entwickelt hatten (Daten nicht anzeigt). Zudem steht das Vorhandensein von Lungenmetastasen in VX2-tragenden Kaninchen in engem Zusammenhang mit einer starken Granulozytose[17]. Jedoch lag die Anzahl der Granulozyten, die in unserem Modell am Tag 19 p.inoc. gemessen wurde, nahe an dem vor der Behandlung festgelegten Normbereich. In der Lunge wurden keine frühen Metastasen festgestellt (**Ergänzende Tabelle 1**). Folglich kann das Vorhandensein entfernter Lungenmetastasen während der O_3/O_2-Behandlungseinheit ausgeschlossen werden. Alle geheilten Kaninchen waren frei von Lungenmetastasen, wiesen keine Narben in der Lunge auf und zeigten eine präventive Wirkung der O_3/O_2-Therapie mit Bezug auf das Vorhandensein entfernter Metastasen (**Abb. 3a**). Im Gegensatz dazu wies die sezierte Lunge eines scheinbehandelten Kaninchens, das in einem fortgeschrittenen Tumorstadium gestorben war, zahlreiche Metastasen auf (**Abb. 3b**). Zusammenfassend kann gesagt werden, dass wenn die O_3/O_2-Therapie mit Bezug auf die Vernichtung des Primärtumors wirksam ist, sie dann auch vor potentiellen entfernten Metastasen schützen kann.

Zur Quantifizierung potentieller durch die O_3/O_2-Therapie hervorgerufener Nebenwirkungen, die bekanntermaßen mit vielen vorhandenen Anti-Krebs-Therapien einhergehen, analysierten wir die Entwicklung des Gewichts sowie einige der wichtigsten Blutparameter, die gemäß der allgemein geltenden Toxizitätskriterien[18] als Indikatoren für Nebenwirkungen definiert sind. Eine Analyse des Körpergewichts (KG) zeigte eine bedeutende Abnahme um ungefähr 8,1 % ($p < 0,001$) nach den fünf Tagen der Behandlungseinheit, die am Tag 14 begann. Diese Tatsache könnte eine leichte Nebenwirkung des Grades 1 (Gewichtsverlust 5 bis <10 %), die vergleichbar mit der Gewichtsabnahme ist, die bei Mäusen beobachtet wurde, die Ozon eingeatmet haben[15] (Gewichtsverlust von bis zu 14%, Grad II), darstellen. (**Ergänzende Abb. 1**). Im Vergleich dazu verringerte sich während dieses Zeitraums das durchschnittliche KG der scheinbehandelten Kaninchen um ca. 1,5 %. Nach Beendigung der täglichen, therapeutischen O_3/O_2-Insufflationen und Scheineingriffe begann das KG innerhalb beider Gruppen zuzunehmen und erreichte am Tag 42 p.inoc. ähnliche Werte. (**Ergänzende Abb. 1**). Eine Messung der hämatologischen Parameter in der Frühphase - 24 Std. nach der O_3/O_2-Behandlungseinheit oder der Scheinbehandlung - zeigte einen Anstieg in den Zählungen der WBKs, was eine leichte physiologische Leukozytose darstellt (**Ergänzende Tabelle 1**). Die RBKs, das Hämoglobin und der Hämatokrit blieben hiervon unberührt. Die Kreatinin-, GOT- und GPT-Werte blieben innerhalb des physiologischen Bereichs (**Ergänzende Tabelle 1**).

Zusammenfassend kann gesagt werden, dass selbst nach drei Monaten keiner der gemessenen Blutparameter auf eine Nebenwirkung der O_3/O_2-Therapie hindeutete. Abgesehen von einem vorübergehenden Gewichtsverlust, traten keine akute Gasemboli oder andere Nebenwirkungen, wie zum Beispiel Fieber, Diarrhö, Peritonitis oder andere klinische Symptome auf.

Die Beobachtung, die wir selbst zuvor gemacht hatten, nämlich dass eine Reimplantation des VX2-Tumors in geheilte Kaninchen nicht möglich war, veranlasste uns dazu, die Hypothese aufzustellen, dass die Kaninchen diesem Tumor gegenüber eine Toleranz entwickelt hatten. Um diese Annahme zu untersuchen, unterteilten wir die sechs mit O_3/O_2 behandelten und geheilten Tiere aus dem gegenwärtigen Experiment in zwei Gruppen und ein jedes Tier erhielt eine biaurikuläre Injektion der VX2-Tumorzellsuspension, um die Anzahl der potentiellen Tumore zu erhöhen. Die Immunreaktionen einer Gruppe wurden mit Dex und CSA ($n = 3$) unterdrückt, die andere Gruppe wurde scheinbehandelt ($n = 3$). Alle scheinbehandelten Tiere wurden vor einem erneuten Auftreten der VX2-Tumore geschützt. Binnen eines Zeitraums von 42 Tagen p.inoc. entwickelten sich keine aurikulären Tumore (**Tab. 1**). Im Gegensatz hierzu entwickelten die Tiere, deren Immunreaktionen unterdrückt worden waren, Tumore mit einer erneuten Auftretensrate von 66.7 % (**Tab. 1**). Das Tumorwachstum und die Tumorgröße dieser Tiere waren vergleichbar mit den Tumoren, die wir zuvor in immunkompetenten Kaninchen gemessen hatten (**Abb. 2**).

Zusammenfassend kann gesagt werden, dass die Insufflation eines medizinischen O_3/O_2-Gasgemischs zur Bewältigung eines schwerwiegenden und hochgradig metastasierenden Krebses führt. Der Heilungsprozess umfasst die Ergebnisse eines vollständigen Rückgangs des Primärtumors und beugte zudem entfernten Metastasen vor. Wir nehmen an, dass die antikanzerogene Wirkung hauptsächlich auf der Verbesserung der Immunüberwachung gegenüber den Karzinomzellen basiert. Die beobachtete Anwendbarkeit dieser Therapie, die angenommene Beteiligung des körpereigenen Immunabwehrsystems sowie das Fehlen schwerer Nebenwirkungen

lassen uns vermuten, dass die Insufflation eines medizinischen O_3/O_2-Gasgemischs durchführbar ist und mit hoher Wahrscheinlichkeit auch bei Krebspatienten eine Wirkung zeigen wird. Folglich könnte dieser neue therapeutische Ansatz eine große medizinische Auswirkung auf die Strategien zur Anti-Krebs-Behandlung haben und könnte - falls er sich auch bei menschlichem Krebs als wirksam erweist - zu enormen Kosteneinsparungen bei den Krankenversicherungen führen.

Das hier dargestellte neue Verfahren der Insufflation von ozonisiertem Sauerstoff in die Bauchfellhöhe scheint auch im Zuge der Anti-Krebs-Behandlung bei Menschen durchführbar zu sein. Der verwendete neue Medozon[IP] Gasprozessor ermöglicht eine intraabdominale Druckkontrolle (intra-abdominal pressure control (IAPC)), die wiederum einen hohen Abdominaldruck verhindert. Eine Messung des intraabdominalen Drucks (intra-abdominal pressure (IAP)) bei den Kaninchen zeigte zu keiner Zeit einen Druck höher als 5 mbar, was weit unter dem IAP liegt, der während laproskopischer Verfahren, im Zuge derer große Mengen an diagnostischem Gas, wie zum Beispiel CO_2 im Falle von Menschen, verwendet wurden, gemessen wurde. Mit Bezug auf die hämatologischen Parameter, die Niere (Kreatinin) oder die Leber (GPT, GOT) konnten keine Nebenwirkungen festgestellt werden, was nahe legt, dass die Applikation relativ sicher ist. Das Auftreten später Nebenwirkungen ist unwahrscheinlich, da zwei mit O_3/O_2 behandelte und geheilte Kaninchen aus einer früheren, von uns durchgeführten empirischen Studie gefunden wurden, die selbst nach 5 weiteren Lebensjahren keine klinischen Anzeichen zeigten.

Die hochgradig antikanzerogene Wirkung des insufflierten O_3/O_2 in das Peritoneum lässt einige Fragen bezüglich der zugrunde liegenden biologischen Mechanismen sowie der Aussicht auf eine Behandlung anderer Tumore sowohl bei Kaninchen als auch bei Menschen aufkommen. Die zugrunde liegenden Mechanismen sind bislang nicht bekannt. Die anatomische Entfernung zwischen dem aurikulären Tumor und der Bauchhöhle, in die das O_3/O_2 insuffliert wurde, legt eher eine indirekte als eine direkte Wirkung des ozonisierten Sauerstoffs nahe, die wahrscheinlich durch rezirkulierende Immunzellen verursacht wird. Die Entwicklung einer Toleranz gegen eine Reimplantation von VX2-Tumoren in Tiere, die bereits mittels der O_3/O_2-Therapie von diesem Tumor geheilt worden waren, weist auch auf die Beteiligung des Immunsystems bei der Beseitigung des Tumors, insbesondere auf die Beteiligung des adaptiven Immunsytems, hin. Der Toleranzverlust nach der Immunsuppression unterstützt des Weiteren eine Beteiligung der Leukozyten am Heilungsprozess. Folglich scheint O_3/O_2-Pneumoperitoneum die körpereigene Immunüberwachung gegen Tumore sowie das Auftreten von Metastasen ohne schwere Nebenwirkungen zu stärken und könnte aus diesem Grunde ein vielversprechender neuer therapeutischer Ansatz für die Krebsbehandlung sein.

Verfahren

Tiere Die Studie umfasst 42 gesunde, erwachsene ausgezüchtete Weiße Neuseeländer-Kaninchen (WN) der Firma Iffa Credo, deren Körpergewicht zwischen 2,0 und 3,0 kg liegt und die von dem Unternehmen Charles River WIGA, Sulzfeld, Deutschland, gekauft wurden. Alle Tiere wurden in Räumen mit genormter Klimatisierung, bei 20-22 °C, 50 % - 60 % Luftfeuchtigkeit sowie einem künstlichen 12-stündigen Tages-/Nachtrhythmus gehalten. Jedes Kaninchen wurde in einem eigenen Stahlkäfig gehalten, wurde mit etwa 100g Pellets Komplettnahrung pro Tag gefüttert und hatte *ad libitum* freien Zugang zu angesäuertem (Chlorhydratsäure, pH 2,7)

Leitungswasser. Die Tiere konnten sich während eines Zeitraums von mindestens 5 Tagen akklimatisieren ehe das experimentelle Verfahren begonnen wurde.

Versuchsplan und Tumortransplantation Die Studie wurde gemäß den Richtlinien der FELASA durchgeführt und durch das RP Giessen, Deutschland, (V 54-19 c 20-15(1) MR, Nr. 24/2005) im Einklang mit dem Deutschen Tierschutzgesetz genehmigt. Die Kaninchen wurden willkürlich in zwei Versuchsgruppen aufgeteilt: eine Gruppe erhielt eine O_3/O_2-Gasgemisch-Therapie (n = 14 Tiere), wohingegen die andere Gruppe als Scheinkontrollgruppe (n = 14 Tiere) verwendet wurde. Zehn weitere WN wurden als Spender verwendet, in denen VX2-Tumorzellen durch intramuskuläre Gänge verbreitet wurden. Eine frische Tumorzellsuspension wurde wie zuvor beschrieben aus dem sich am Hinterbein der Spenderkaninchen befindlichen Tumors hergeleitet[6,19]. Die Tiere beider Versuchsgruppen wurden sediert (5 mg/kg Körpergewicht Xylazin i.m. (Rompun®, Bayer Vital GmbH, Leverkusen, Deutschland) und erhielten eine langsame subkutane Injektion von $1\text{-}2 \times 10^7$ vitalen Tumorzellen, die in einem Volumen von 0,3 ml aufgelöst wurden, in den Bereich zwischen der zentralen aurikulären Arterie und dem Kaudalrand an dem dorsalen, mittleren Drittel des rechten Ohrs, wie im Detail beschrieben[3]. Über einen Zeitraum von vierzehn Tagen hinweg wurde das Tumorwachstum zugelassen. Am Tag 14 begann die tägliche, therapeutische Behandlung, die fünf Tage dauern sollte. Zu diesem Zwecke wurde den Tiere 0,1 ml/kg Körpergewicht Glycopyrrolat s.c. (Robinul®, Riemser Arzneimittel AG, Greifswald, Deutschland) vor Beginn der Behandlung verabreicht. Daraufhin wurde eine kurze Anästhesie mittels Applikation von 0,3 ml/kg Körpergewicht i.m. Medetomidin (Domitor®, Pfizer GmbH, Karlsruhe, Deutschland) plus 0,3 bis 0,6 ml/kg Körpergewicht Propofol i.v. (Propofol 1 % Fresenius, Fresenius Kabi Deutschland GmbH, Deutschland) durchgeführt. Nach der Behandlung wurden 0,3 ml/kg Körpergewicht des Antagonisten Antisedan® (Atipamezolhydrochlorid, Pfizer GmbH, Karlsruhe, Deutschland) i.v. verabreicht. Die Tiere der O_3/O_2-Gruppe erhielten eine Insufflation eines O_3/O_2-Gasgemischs in das Peritoneum (Pneumoperitoneum). Für die Herstellung des O_3/O_2-Gasgemischs wurde ein Medozon® Gasprozessor (Herrmann Apparatebau GmbH, Kleinwallstadt, Deutschland) verwendet. Dieser neue Ozongenerator wurden von dem erstgenannten Autor Dr. S. Schulz erfunden und wurde kürzlich patentiert (Az: DE102004017599.3; PCT/DR2005/00597; EP05740628.2-2310). Das frisch synthetisierte O_3/O_2-Gasgemisch wurde unverzüglich mittels eines sterilen Ozon-Sets (Ozon-Set ip REF HAB #18052, Herrmann Apparatebau GmbH, Kleinwallstadt, Deutschland) aus dem Medozon® Gasprozessor in das Peritoneum der Kaninchen insufliert. Das Ozon-Set besteht aus einer Kunststoffröhre von 150 mm Länge sowie einem sterilen Filter, der sich an der Seite befindet, an der das Set mit dem Ausgang des Medozon® Generators verbunden wird. Als der Abstellhahn bis zur Einstellung „Backflush" des Medozon® Generators geöffnet wurde, wurde die Röhre des Ozon-Sets automatisch mit ca. 10 ml des O_3/O_2-Gasgemischs gespült, um Luft aus dem Röhrchen zu entfernen. Ein genormtes Volumen des O_3/O_2-Gasgemischs von 80 ml/kg Körpergewicht, das 50 µg O_3 pro ml Gasgemisch enthält, was einem Anteil von 2,5 % O_3 und 97,5 % medizinischem O_2 entspricht, wurde insufliert. Der Abstellhahn wurde mit einer A Vasofix R Braunüle R (17G, Braun Melsungen AG, Melsungen, Deutschland) verbunden, die in den rechten unteren Quadranten des Abdomens implantiert wurde und zur intraabdominalen Druckkontrolle (IAPC) während des Insufflationsverfahrens verwendet wurde. Diese Braunüle gestattet zudem eine Kontrolle des aktuellen IAPs. Die Tiere der Scheingruppe wurden anästhesiert und in ähnlicher Weise wie die mit O_3/O_2 behandelten Kaninchen mit dem Prozessor verbunden. Sie erhielten jedoch keine Gasinsufflation. Alle Tiere wurden bis zum Tag 90 nach der Transplantation der

Tumorzellen beobachtet. Ihr allgemeiner Gesundheitszustand wurde überwacht und deren Körpergewicht, die Größe des Primärtumors am rechten Ohr sowie die Parotislymphknoten wurden täglich unter Verwendung eines Messtasters der Sylvac SA, Schweiz, gemessen. Um die Tiere vor einem frühen Tod durch eine schwerwiegende lokale Infektion an der Tumorstelle oder vor einer massiven Blutung im Verlauf der Entwicklung des Primärtumors zu schützen, wurde unter Anästhesie mit 0,1 ml/kg Glycopyrrolat s.c. gefolgt von einer Kombination aus 5 mg/kg Xylazin und 70 mg/kg Ketamin i.m. eine Ablation von 1 bis 2 cm des Ohres proximal zum Tumor durchgeführt. Anzeichen von Leiden, Schmerzen oder Kachexie, die als ein Gewichtsverlust von mehr als 20 Prozent definiert wird, waren zu jeder Zeit gemäß der Empfehlung des Canadian Council on Animal Care[20] [des Kanadischen Tierschutzrates] ein Indiz für eine Opferung. Des Weiteren wurden die wichtigsten Kriterien für die Einstufung von Nebenwirkungen vor und nach der O_3/O_2-Therapie mit Verweis auf das Cancer Therapy Evaluation Programm (CTZEP)18 [das Programm zur Bewertung der Krebstherapie] während des gesamten Beobachtungszeitraums erfasst.

Immunsuppression Die sechs Kaninchen, die von den VX2-Tumoren geheilt worden waren, wurden für eine Folgestudie bezüglich der Rolle des Immunsystems mit Bezug auf dessen Beteiligung in der durch O_3/O_2-Pneumoperitoneum induzierten Tumorabwehr verwendet. Die Tiere wurden in zwei Gruppen aufgeteilt. Bei den Tieren der einen Gruppe wurden die Immunreaktionen mittels einer Kombination aus Dexamethason (Dex; Dexa, Jenapharm, Jena, Deutschland; 1,5 mg/kg Körpergewicht; s.c.) und Cyclosporin A (CSA, Sandimmun®, Novartis Pharma, GmbH, Nürnberg, Deutschland, 20 mg/kg Körpergewicht, s.c.) unterdrückt (O_3/O_2 geheilt + Dex/CSA, n = 3), die Tiere der zweiten Gruppe wurden scheinbehandelt (O_3/O_2 geheilt + schein). Am Tag 2 wurde eine einmalige Dosis Dexamethason simultan mit der ersten CSA-Injektion verabreicht. Die Immunsuppression wurde mittels täglicher Applikationen von 20 mg CSA/kg Körpergewicht s.c. über einen Zeitraum von 11 Tagen in Folge aufrechterhalten. Ein weiteres Kaninchen, das die Tumorsuspension zum ersten Mal erhielt (Kontrolle + schein) wurde für die Kontrolle der Aggressivität der Tumorsuspension verwendet. Ein weiteres, nicht geprimtes Kaninchen, dessen Immunreaktionen mittels Dex/CSA (Kontrolle + Dex/CSA) unterdrückt wurden, wurde zur Bestimmung potentieller Auswirkungen der Immunsuppressiva auf die erneute Auftretensrate des Tumors verwendet. Alle Kaninchen, die in diesem experimentellen Teil der Studie verwendet wurden, erhielten dieselbe VX2-Zellsuspension, die mittels eines Spenderkaninchens hergeleitet wurde. Zwei Tage nach der Applikation der ersten Injektion des Immunsuppressiva oder der Scheinbehandlung erhielten alle Kaninchen eine Inokulation der VX2-Tumorzellsuspension ähnlich der oben beschriebenen Inokulation. Um die Anzahl potentieller Tumore zu erhöhen, wurde die VX2-Suspension sowohl in das rechte als auch in das linke Ohr injiziert. Die erneute Auftretensrate der reimplantierten Tumorzellsuspension wurde am Tag 14 p.inoc. bestimmt.

Computertomographie Den Kaninchen wurde vor der Behandlung 0,1 ml/kg Glycopyrrolat s.c. verabreicht und sie wurden mit einer Kombination aus 5 mg/kg Xylazin und 30 mg/kg Ketamin i.m. anästhesiert. Eine CT des gesamten Thorax wurde unter Verwendung eines Siemens Somatom Plus 4 (Siemens, Erlangen, Deutschland) erstellt.

Hämatologische Parameter Arterielle Blutproben wurden von der Zentralohrenarterie des linken tumorfreien Ohres am Tag 14 p.inoc direkt vor der ersten O_3/O_2 -Insufflation /

Scheinbehandlung und am Tag 19 p.inoc 24 h nach der letzten Gasinsufflation / Scheinbehandlung genommen. Von O_3/O_2-behandelten und geheilten Tieren wurden am Tag 90 p.inoc zusätzliche Blutproben genommen. Für die hämatologischen Untersuchungen verwendeten wir einen Autoanalyzer (Vet abc™ Animal Blood Counter, ABX Diagnostics, Göttingen, Deutschland), der sorgfältig für die Analyse von Hasenblut validiert wurde. Für ein Differenzialblutbild wurde die Anzahl der weißen Blutkörperchen (WBK) weiter in Granulozyten, Lymphozyten und Monozyten differenziert, und die roten Blutkörperchen (RBK) wurden gemessen. Für die grundlegende Hämatologie wurden der Hämatokrit (HKT) und der Hämoglobinwert (HGB) bestimmt. Die Daten wurden als Mittelwerte ± SEM dargestellt. Für die klinischen chemischen Untersuchungen wurden die Werte für Kreatinin, GOT und GPT mit einem Reflovet® Plus (Roche Diagnostics GmbH, Mannheim, Deutschland) gemessen.

Statistik Zum Vergleich der Überlebensraten der beiden experimentellen Gruppen wurde der Logrank-Test[21] durchgeführt, wobei p-Werte <0,05 als signifikant erachtet wurden. Die Überlebenswahrscheinlichkeit von Hasen, berechnet vom Zeitpunkt der Tumorzelleninokulation bis zum Tag 90 p.inoc. wurde gemäß der Kaplan-Meier-Methode[22] dargestellt. Statistische Abweichungen des mittleren Körpergewichts zwischen der O_3/O_2-behandelten und der scheinbehandelten Gruppe an jedem Tag p.inoc. wurden durch einen ungepaarten Students-t-Test mit Two-Tail-P-Werten bewertet. Unterschiede in der mittleren Tumorgröße zwischen den verschiedenen Gruppen, definiert durch das biologisch Ergebnis wie vorstehend dargelegt, wurden durch eine univariate Varianzanalyse ANOVA, gefolgt von einem Friedman-Test, berechnet. Zur Bewertung der möglichen Nebenwirkungen aufgrund der Insufflation von O_3/O_2 oder der Scheinbehandlung wurden unterschiedliche Blutwerte kurz vor (Tag 14) und 24 Stunden nach (Tag 19) der O_3/O_2 -Therapie oder der Scheinbehandlung gemessen. Statistische Unterschiede innerhalb der experimentellen Gruppen wurden durch einen gepaarten Students-t-Test mit Two-Tail-P-Werten berechnet. Eine polynomische Trendlinienanalyse zur Korrelierung der Tumorgröße mit der Zeit wurde durchgeführt, um so die Entwicklung des Tumorwachstums zu berechnen. Für alle statistischen Berechnungen wurde GraphPad Prism Version 4.00 für Windows (GraphPad Software, San Diego Kalifornien USA, www.graphpad.com) verwendet.

Tabellen

Biaurikulare Reimplantation von VX2-Tumorzellen bei O_3/O_2-behandelten und geheilten Hasen

experimentelle Gruppe	Tiere [n]	Tumore* [n]	mittleres Tumorvolumen [mm^3]
O_3/O_2 geheilt+ Dex/CSA	3	4/6 {66,7 %)	3089,3
O_3/O_2 geheilt + schein	3	0/6 (0 %)	<200#
Kontrolle + Dex/CSA	1	1/2 (50%)	1466,3
Kontrolle + schein.	1	2/2 (100%)	5657,0

Tab. 1 Reimplantationsrate von aurikularen Tumoren bei zuvor geheilten Hasen mit Immunsuppression (O_3/O_2 geheilt + Dex/CSA) oder ohne (O_3/O_2 geheilt + schein). Als Kontrolle wurde die Implantationsrate von Tumoren bei einem Hasen, der die Tumorsuspension zum erstem Mal erhalten hatte und der danach immununterdrückt war (Kontrolle + Dex/CSA), und einem Hasen ohne Immunsuppression (Kontrolle + schein) bestimmt.

*Aufgrund der biaurikularen Transplantation von VX2-Zellsuspension sind zwei Tumore pro Hasen möglich. Die Prozentsätze, berechnet aufgrund der maximalen Anzahl von möglichen Tumoren am Tag 14 p.inoc, sind in Klammern angegeben. #Das mittlere Tumorvolumen geringer als 200 mm^3 steht für eine remanente Schwellung aufgrund des Volumens der VX2-Tumorzellsuspension und wurde als kein Tumor definiert.

Hämatologische und klinische chemische Werte

Parameter	O_3/O_2 (n = 14)		schein (n = 14)		O_3/O_2 geheilt (n = 6)	schein tot (n = 11)	typischer Wert[23]
	d14	d19	d14	d19	d90	bei Tod	
WBK	8,6	11,4***	8,6	10,7*	7,6	20,9	2,5 – 9,8 ($10^3/mm^3$)
Granulozyten	3,4	5,5***	3,5	4,9*	1,8	14,9	1,6 – 3,7 ($10^3/mm^3$)
Lymphozyten	4,9	5,7*	4,9	5,6*	5,6	5,4	3,3 – 7,0 ($10^3/mm^3$)
Monozyten	0,2	0,3**	0,2	0,3	0,1	0,6	0,0 – 0,4 ($10^3/mm^3$)
RBK	5,85	5,55	5,64	5,59	5,91	6,08	5,20 – 6,80 ($10^6/mm^3$)
Hämoglobin	11,7	11,6	10,0	11,5	12,9	9,0	9,8 – 14,0 (g/dl)
HKT	38,4	36,4	36,7	36,1	40,2	33,5	36,0 – 47,0 (%)
Kreatinin	0,736	0,863**	0,787	0,800	0,848	**n.d.**	0,5 – 2,6 (mg/dl)
GOT	17,39	13,73	15,15	13,72	29,72	**n.d.**	8,0 – 56 (U/l)
GPT	34,7	27,3	22,9	21,0	74,9	**n.d.**	18,0 – 123,0 (U/l)

Zusätzliche Tabelle 1. Auswirkung von repetitivem O_3/O_2-Pneumoperitoneum auf verschiedene Blutwerte im Labor. Arterielle Blutproben wurden am Tag 14 p.inoc direkt vor der ersten O_3/O_2 Insufflation / Scheinbehandlung und am Tag 19 p.inoc 24 h nach der letzten Gasinsufflation / Scheinbehandlung genommen, und im Falle des Todes kurz bevor der Einschläferung. Um mögliche Langzeitwirkungen von O_3/O_2-Pneumoperitoneum mit einzubeziehen, wurden die Blutwerte von allen O_3/O_2-behandelten geheilten Tieren am Tag 90 zum Ende unseres Beobachtungszeitraumes gemessen. Statistische Unterschiede zwischen Tag 14 und Tag 19 wurden in jeder experimentellen Gruppe mittels eines Student-t-Tests berechnet und statistisch signifikante Änderungen wurden mit $p<0,05$*; $p<0,01$**; $p<0,001$*** gekennzeichnet. Abkürzungen: WBK, weiße Blutkörperchen; RBK, rote Blutkörperchen, HKT, Hämatokrit; GOT, Glutamat-Oxaloacetat-Transaminase; GPT, Glutamat-Pyruvat-Transaminase; n.d.: nicht durchgeführt

Abbildungen und Legenden

Abbildung 1: a) Kaplan-Meier-Plot[22] mit Darstellung des Überlebens von Hasen (n = 28), die einen soliden aurikularen VX2-Tumor am Tag 14 p.inoc. mit VX2-Tumorzellen entwickelt haben. Die Überlebenswahrscheinlichkeit von Hasen, die eine O_3/O_2-Behandlung erhalten haben (n = 14), war wesentlich verbessert gegenüber den scheinbehandelten Hasen (n = 14), gemäß Berechnung des Logrank-Tests (p-Wert = 0,0062)[21]. Die Anzahl der Hasen, die den Tag 90 nach der VX2-Tumorzelleninokulation überlebt haben, und die berechneten Prozentsätze werden dargestellt.

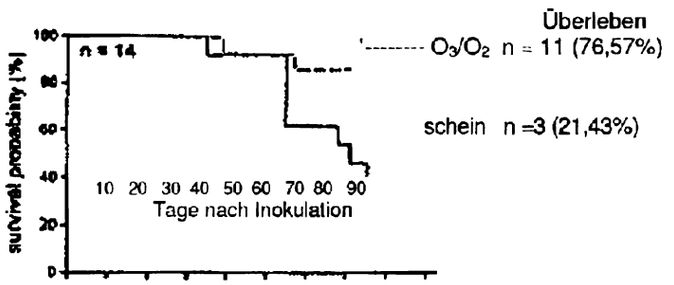

[survival probability [%] = Überlebenswahrscheinlichkeit [%]]

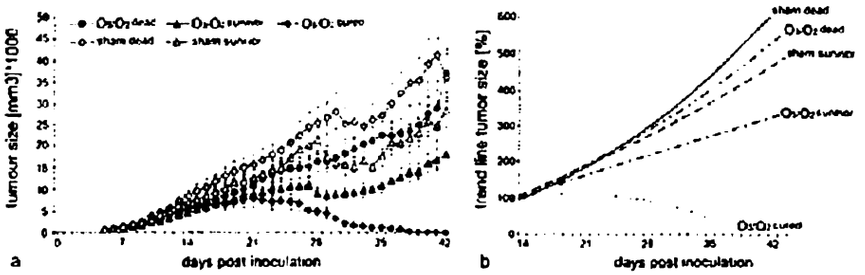

[O_3/O_2 tot
schein tot

O_3/O_2 Überlebende
schein Überlebende

O_3/O_2 geheilt

schein tot
O_3/O_2 tot
schein Überlebende
O_3/O_2 Überlebende
O_3/O_2 geheilt

tumour size = Tumorgröße
Tage nach Inokulation

trend line tumor size = Trend-Line-Tumorgröße
Tage nach Inokulation]

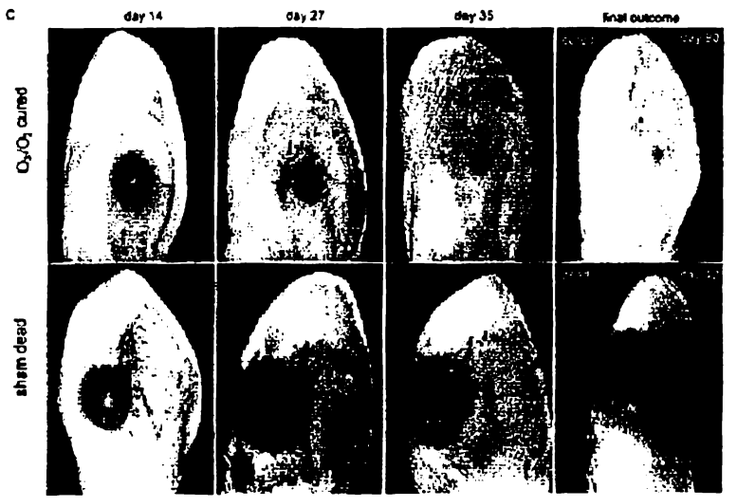

Tag 14 Tag 27 Tag 35

Endergebnis
geheilt Tag 90
tot Tag 42

[O_3/O_2 geheilt
schein tot]

Abbildung 2: Wachstum und Entwicklung von inokulierten VX2-Tumorzellen im rechten Ohr von WN. (a) Mittleres Volumen (mm^3) des primären aurikularen VX2-Tumors bei scheinbehandelten Hasen, geteilt in die zwei Gruppen schein Überlebende (n = 2) und schein tot (n = 11) und bei O_3/O_2-behandelten Hasen, geteilt in die drei Gruppen O_3/O_2 geheilt (n = 6), O3/O2 Überlebend (n = 4) und O_3/O_2 tot (n = 4) bis zum Tag 42 p.inoc. Error-Bars stellen die Standardabweichung des Mittelwertes dar. Der Zeitraum der therapeutischen Sitzung wird durch die graue Box gekennzeichnet. (b) Polynomische Trendlinienanalyse zur Korrelierung von Tumorgröße und Zeit.
(c) Repräsentative makroskopische Entwicklung des primären aurikularen VX2-Tumors in rechten Ohr eines Hasen, der eine O_3/O_2-Gasgemischtherapie (O_3/O_2-Pneumoperitoneum) erhalten hat, und ein scheinbehandelten Hasen. Tumorstufen an den Tagen 14, 27, 35, und das Endergebnis werden dargestellt. Bei dem O_3/O_2-behandelten Tier ist nur die kleine Narbe des aurikularen Tumors an Tag 90, dem Ende unseres Beobachtungszeitraumes, erkennbar. Im Gegensatz dazu ist beim scheinbehandelten Hasen eine progressive Tumorentwicklung zusammen mit einer schweren Ulzeration zu erkennen, was zu massiven Blutungen, schweren Infektionen und zum Tode an Tag 49 führte.

Abbildung 3: VX2-Tumor-bezogene entfernte Lungenmetastasen. Die gesamte Lunge der scheinbehandelten Hasen zeigte nach dem Tod aufgrund des VX2-Tumors (schein tot) reichlich große Metastasen an der Pleura visceralis (a). In Gegensatz dazu zeigten CT-Scans der Lungen der Hasen, die eine O_3/O_2-Therapie erhalten hatten und bei denen der aurikulare Tumor verschwunden war (O_3/O_2 geheilt), keine entfernten Metastasen. Ein repräsentativer CT-Scan der Thorax zur Vena pulmonalis ist dargestellt (b).

Zusätzliche Abbildung 1:
Entwicklung des mittleren Körpergewichts an Tag 0, an dem die VX2-Zellsuspension inokuliert wurde, bis zum Tag 42 p.inoc. Am Tag 0 wurde das anfängliche Körpergewicht der Hasen als 100 Prozent festgelegt und Änderungen würden als Prozentsatz der Änderung in Bezug auf das anfängliche Körpergewicht dargestellt. Der Zeitraum der therapeutischen O_3/O_2-Gasgemischinsufflation wird durch eine graue Box gekennzeichnet. (*$p<0,05$; **$p<0,01$; signifikant verringertes Körpergewicht bei der O_3/O_2-behandleten Gruppe im Vergleich zum mittleren Körpergewicht am Tag 14 vor der therapeutischen Sitzung, berechnet mittels Students-t-Test).

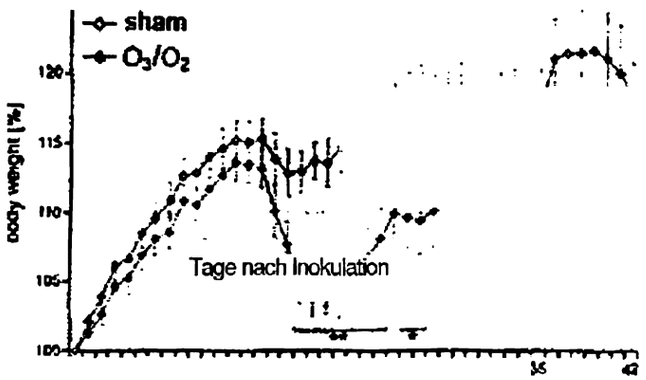

[body weight = Körpergewicht

sham = schein]

Quellenangabe (beschränkt auf 30)

1. Tabaru, K, et al. Treatment of VX2 carcinoma implanted in the liver with arterial and intraperitoneal administration of oily anticancer agents. *Cancer Chemother Pharmacol* 47, 149-54(2001).
2. Lee, J.M. et al. Open radio-frequency thermal ablation of renal VX2 tumors in a rabbit model using a cooled-tip electrode: feasibility, safety, and effectiveness. *Eur Radiol* 13, 1324-32(2003).
3. Dunne, A.A. et al. Lymphogenic metastatic spread of auricular VX2 carcinoma in New Zealand white rabbits. *Anticancer Res* **22,** 3273-9 (2002).
4. Sweet, F., Kao, M.S., Lee, S.C., Hagar, W.L. & Sweet, W.E. Ozone selectively inhibits growth of human cancer cells. *Science* **209,** 931-3 (1980).
5. Dunne, A.A. et al. Lymph node topography of the head and neck in New Zealand White rabbits. *Lab Anim* 37, 37-43 (2003).
6. van Es, R.J., Dullens, H.F., van der Bilt, A., Koole, R. & Slootweg, P.J. Evaluation of the VX2 rabbit auricle carcinoma as a model for head and neck cancer in humans. *J Craniomaxillofac Surg* **28,** 300-7 (2000).
7. Waldmann, T.A. Immunotherapy: past, present and future. *Nat Med 9,* 269-77 (2003).
8. Nabel, G.J. Genetic, cellular and immune approaches to disease therapy: past and future. *Nat Med* 10, 135-41 (2004).
9. Pryor, W.A. et al. Free radical biology and medicine: it's a gas, man! *Am J Physiol Regul Integr Comp Physiol* **291,** R491-511 (2006).
10. Babior, B.M., Takeuchi, C, Ruedi, J., Gutierrez, A. & Wentworth, P., Jr. Investigating antibody-catalyzed ozone generation by human neutrophils. *Proc Natl Acad Sci USA* 100,3031-4(2003).
11. Wentworth, P., Jr. et al. Evidence for antibody-catalyzed ozone formation in bacterial killing and inflammation. *Science* **298,** 2195-9 (2002).
12. Schulz, S., Rodriguez, Z.Z., Mutters, R., Menendez, S. & Bette, M. Repetitive pneumoperitoneum with ozonized oxygen as a preventive in lethal polymicrobial sepsis in rats. *Eur Surg Res* 35, 26-34 (2003).
13. Brinkman, R. & Lamberts, H.B. Ozone as a possible radiomimetic gas. *Nature* **181,** 1202-3 (1958).
14. Brinkman, R., Lamberts, H.B. & Venings, T.S. Radiomimetic Toxicity Of Ozonised *Air. Lancet 39,* 133-6(1964).
15. Last, J.A., Gohil, K., Mathrani, V.C. & Kenyon, N.J. Systemic responses to inhaled ozone in mice: cachexia and down-regulation of liver xenobiotic metabolizing genes. *Toxicol Appl Pharmacol* **208,** 117-26 (2005).
16. Kim, W.S. et al. Hematogeneous pulmonary metastasis. An experimental study using VX-2 carcinoma in rabbits. *Acta Radiol 34,* 581-5 (1993).
17. Hough, A.J., Jr., Hubbard, W.C. & Oates, J.A. VX2 carcinoma, pulmonary metastases, and neutrophilic leukocytosis. Possible animal model of tumor-associated granulocytosis. *Am J Pathol* **112,** 231-7 (1983).
18. DCTD., NCI., NIH. & DHHS. Common Terminology Criteria for Adverse Events v3.0 (CTCAE). (Cancer Therapy Evaluation Program, 2006).
19. van Es, R.J. et al. The VX2 carcinoma in the rabbit auricle as an experimental model for intra-arterial embolization of head and neck squamous cell carcinoma with dextran microspheres. *Lab Anim* 33, 175-

84 (1999).
20. Canadian Council on Animal Care. *CCAC guidelines on: choosing an appropriate endpoint in experiments using animals for research, teaching and testing,* (Canadian Council on Animal Care, Ottawa, Ontario, Canada, 1998).
21. Bland, J.M. & Altman, D.G. The logrank test. *BMJ329,* 1073 (2004).
22. Bland, J.M. & Altman, D.G. Survival probabilities (the Kaplan-Meier method). *BMJ* 317,1572(1998).
23. Suckow, M.A. & Douglas, F.A. *The Laboratory Rabbit,* (CRC Press, Inc., Boca Raton, New York, 1997).

Ozontherapie eines Malignen Melanoms der Nase beim Hund

Vor intraperitonealer O3/O2-Applikation

-Inoperabler Tumor-

Nach intraperitonealer O3/O2-Applikation

-Nach OP des sich abgekapselten Tumors-

Beginn der Therapie

5 Tage nach Therapiebeginn

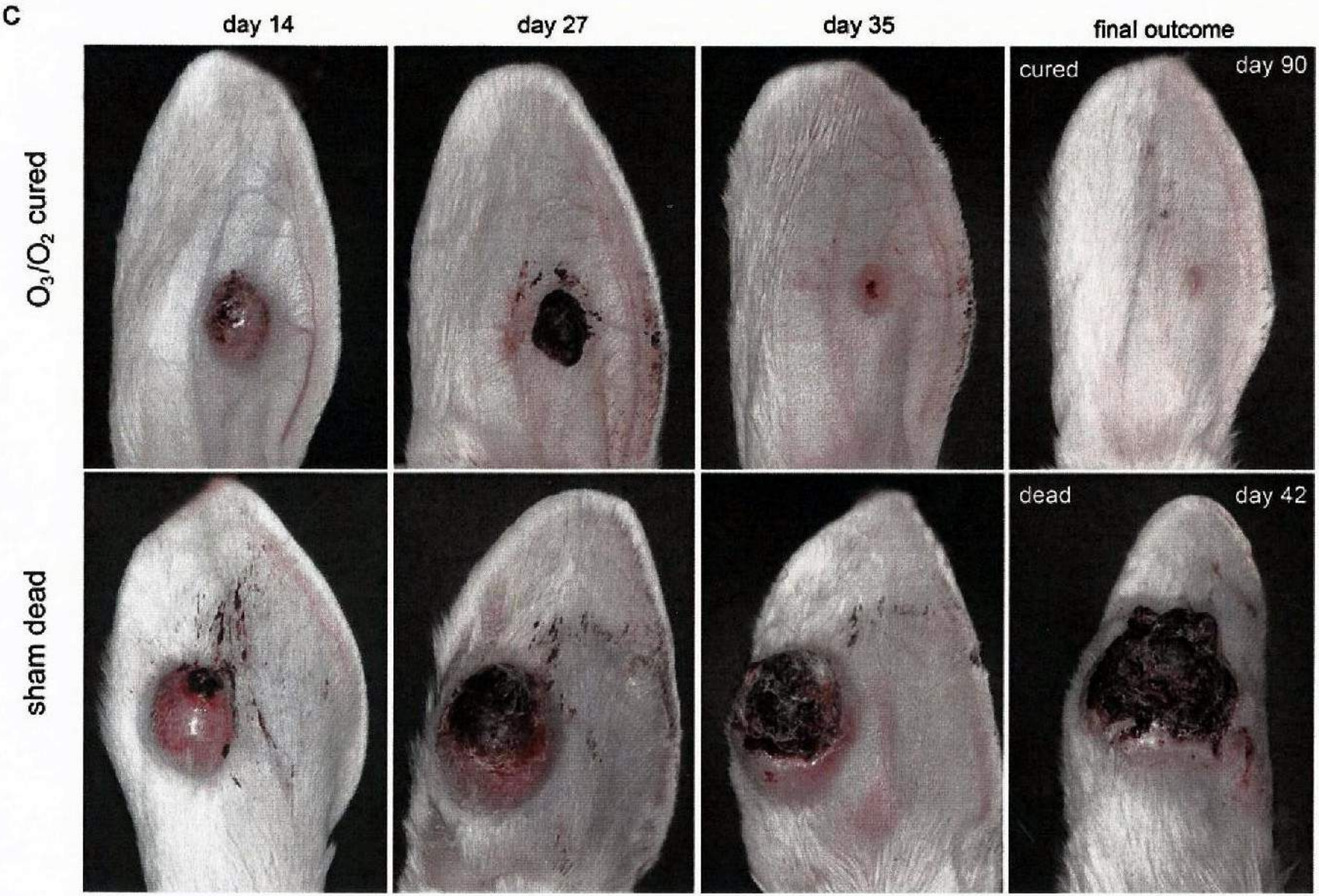
C
day 14
day 27
day 35
final outcome
O_3/O_2 cured
sham dead
cured
day 90
dead
day 42